

唾液腺導管癌のアンドロゲン受容体が誘導する遺伝子発現ネットワークの理解と、その臨床応用

藤田保健衛生大学医学部
病理診断科Ⅱ 助教 櫻井浩平

共同研究者
藤田保健衛生大学医学部
病理診断科Ⅱ 教授 稲田健一
第一病理学 助教 塩竈和也
第一病理学 助教 水谷泰嘉
第一病理学 助教 尾之内高慶

1. 研究の背景・目的

本研究は、唾液腺導管癌 (salivary duct carcinoma: SDC) が形成する遺伝子発現ネットワークを理解し、診断に有用なマーカーや新しい治療標的を同定することを目指す。SDCは、比較的稀な唾液腺悪性腫瘍であるが、遠隔転移しやすく予後はきわめて不良である。SDCの特徴は多くの症例で、核内受容体であるアンドロゲン受容体 (androgen receptor: AR) を発現することである。興味深いことに前立腺癌と同様のアンドロゲン遮断療法が有用であることが示唆されている。しかしながら、その希少性から、SDCの分子病理学的な性質はほとんど明らかになっていない。

我々のグループはこれまでに、前立腺癌細胞の浸潤に関与する分子機構について研究してきた。そのなかで、転写因子であるFOXA1が、ARとともに前立腺癌の進展に関与することを明らかにした (Sakurai et. al. Molecular Cancer Research, 2015)。ARを発現しアンドロゲン遮断療法が奏功するSDCにおいても、前立腺癌と同様に、FOXA1がその病態に関与するのではないかと考えた。さらに、SDCの組織から抽出したRNAを用いてマイクロアレイ解析を行い、遺伝子発現様式を解析した。

2. 研究の対象ならびに方法

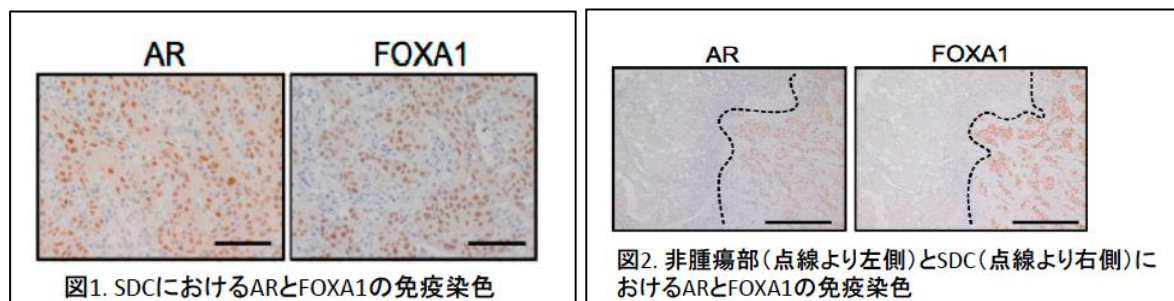
藤田保健衛生大学医学部で SDC と病理診断された手術検体 18 例を研究対象とし、AR と

FOXA1 の免疫染色を行った。また、ホルマリン固定パラフィン包埋検体の非腫瘍部および SDC 領域からそれぞれ RNA を抽出し、マイクロアレイ (3D-gene mRNA Oligo chip) によって発現変動する mRNA を解析した。

3. 研究結果

① 免疫組織化学的結果

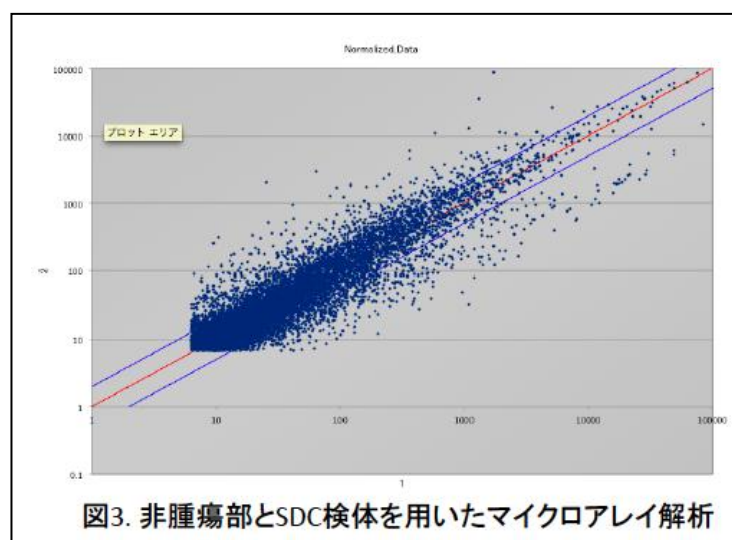
これまでの報告通り、AR は全ての症例で核に発現が見出された。さらに連続切片において FOXA1 も核に発現が認められた (図 1)。非腫瘍部においては AR も FOXA1 も発現はみられなかった (図 2)。



② マイクロアレイによる遺伝子発現解析

非腫瘍部と比較して、SDC で発現が 2 倍以上変動する mRNA は 1169 個、1/2 倍以下となる mRNA は 808 個であった (図 3)。

SDC で発現が上昇する mRNA を上位から数個選び、それらのタンパクの発現を免疫染色で検討したところ、AR や FOXA1 の発現に一致するものがあつた (現在、詳細を解析中)。



4. 考察

SDC において FOXA1 が免疫組織化学的に陽性であることを見出した。FOXA1 は、前立腺癌において AR とともに多くの遺伝子の転写を制御することが知られている。本研究の結果から、SDC においても同様の分子機構が存在することが示唆される。

マイクロアレイの結果から、SDC において多くの遺伝子の発現が変動することが明らか

となった。現在解析中ではあるが、その中には既に AR や FOXA1 の制御下遺伝子として知られているものが含まれており、前立腺癌と類似の遺伝子発現様式が確立されている可能性が考えられる。

今後はより多くの SDC 症例を収集して、免疫染色を行うとともに、RNA-seq による遺伝子網羅解析を行う予定である。同時に、SDC 検体からの細胞株樹立を目指しており、詳細な分子生物学的解析につなげたい。

5. 謝辞

この研究は、和佐野浩一郎先生（静岡赤十字病院 耳鼻咽喉科）、川崎泰士先生（静岡赤十字病院 耳鼻咽喉科）、笠原正男先生（静岡赤十字病院 病理診断科）、草深公秀先生（静岡がんセンター病理診断科）の協力のもと行われました。ここに深謝致します。

この研究結果は、第 40 回日本頭頸部癌学会、第 27 回日本臨床口腔病理学会学術大会、第 75 回日本癌学会学術総会において発表しました。

6. 文献

Sakurai K et. al. “Immunohistochemical Coexpression of Androgen Receptor and Its Pioneering Factor Forkhead Box Protein A1 in salivary duct carcinoma”
Journal of Oncology Research and Therapy, Issue03, 2016