

## 術中 ICG 蛍光血管造影による皮弁血流還流の解析

愛知県がんセンター中央病院

形成外科部 部長 兵藤伊久夫

同 医長 奥村誠子

[要約]血管吻合の成否について、手術中の判断方法としては、吻合部の視診、触診により行われることが多い。吻合された血管の血流の評価方法は、技術的に殆ど変わらないが、より客観的に判断する方法が求められている。本研究は皮弁内の血流の評価をするために、ICG が通過する時間を計測したものである。

2010 年 5 月から 2012 年 6 月の間に、当院において遊離空腸移植術を施行した 67 症例のうち、動画記録が残っていた 54 症例を対象とした。9 症例において、血栓形成や狭窄が認められ、血管再吻合がなされた。再吻合の結果全ての皮弁は生着した。

血管吻合部に血栓や狭窄が認められた場合、血栓や狭窄がなかった場合に比べ、ICG の静脈還流時間が長くなった(T 検定  $p<0.005$ )。血管吻合部に血栓や狭窄が認められた場合、血栓や狭窄がなかった場合に比べ、ICG の静脈還流時間が 40 秒以上である割合が大きくなった。 $(\chi^2$  検定  $p<0.005$ )。

血栓形成や狭窄による血管の通過障害は、皮弁壊死の大きな原因の 1 つである。手術中の血栓形成や狭窄の発見は、触診や視診など、術者の主観に委ねられている。これまで行われてきた主観的な血管開存性テストの所見は、技術的に殆ど変わりがなく、客観的な血管開存性のテストが出来ないかと、様々な方法が考えられるようになってきている 1)。

これまでのこれらの研究の多くは主に動脈血の流入を観察しているが 2)、臨床的には静脈血の流出障害の方が、皮弁の生着の可否と大きく関わっているとされている。3) - 5)

われわれは皮弁の血流を1つの回路と捉え、動脈血の流入と静脈血の流出のバランスこそが皮弁の生着をさせるうえで最も重要な部分であると考ええる。血管吻合前に皮弁内に溜まっている血液がすべて流出される時間を計測することで、皮弁内のすべての回路が灌流されるまでの時間を計測できることになり、結果として血栓形成や狭窄の発見の手助けになると考え、本研究を行った。

遊離空腸移植術は、下咽頭癌あるいは頸部食道癌に対する再建術として、一般的なものになっている(6) -8)。本研究において遊離空腸移植術を行った症例は、全て咽頭喉頭食道摘出術であり、欠損範囲に大きな差がなく、移植片としての空腸弁は血管吻合部から皮弁遠位までの距離に大きな差がないため、他の遊離組織移植術でなく遊離空腸移植術における時間を計測することとした。

皮弁の血流回路を客観的に観察できる方法として、遊離空腸移植術を施行時に、顕微鏡下 ICG 蛍光血管造影をし、静脈還流までの時間を計測することにより血管吻合部の血流評価をした。

#### [対象患者と方法]

2010年5月から2012年6月の間に、当院において遊離空腸移植術をされた連続した67人の患者のうち、動画記録が残っていた54人(男性47人、女性7人)、平均年齢66.7歳(47~82歳)を対称とした。疾患別では、下咽頭癌が38例(70.4%)、頸部食道癌は11例(20.3%)、喉頭癌4例(7.4%)、甲状腺癌は1例(1.9%)であった。

本法を行うに当たり再建外科医が手術中の造影検査について、起こりうる副作用を含め説明し同意を得た。

手術中、顕微鏡(Carl Zeiss and Co, OPMI Pentero IR800, Germany)を使用し吻合血管を観察した。ICGはicc(2.5mg)が末梢静脈ルートより注入した。ICGの静脈還流時間は、色素が動脈吻合部を通過した時間(T1)から、もともと皮弁内にあったICGにより造影されていない血液が静脈吻合部から完全に流出された時間(T2)までの時間としている。60秒経過しても完全に流出しない症例については、手術の安全性を保つため観察を60秒で打ち切り、60秒という結果とした。ICGの静脈還流時間は、手術中の血管造影録画画像を計測した。術中の血栓や狭窄は記録され、ICG静脈還流時間を比較した。統計分析は、T検定や $\chi^2$ 検定にて行った。使用した統計ソフトは、SPSSおよびエクセル統計である。

[結果]

血栓や狭窄を認め無かった群において、ICG 静脈還流時間は平均 31.4 秒 (15~60 秒)であった。術中の血栓や狭窄があった群では、ICG 静脈還流時間は平均 47.6 秒(33 ~60 秒)であった。両群間において ICG 静脈還流時間は統計学的に有意差を認めた。(T 検定、 $p<0.005$ ) (図 1)

ROC 曲線では、ICG 静脈還流時間と血栓や狭窄の有無の相関を表わし、AUC は 0.944 であった。カットオフ値を 40 秒とすると特異度は 91%であった。(χ<sup>2</sup> 検定)

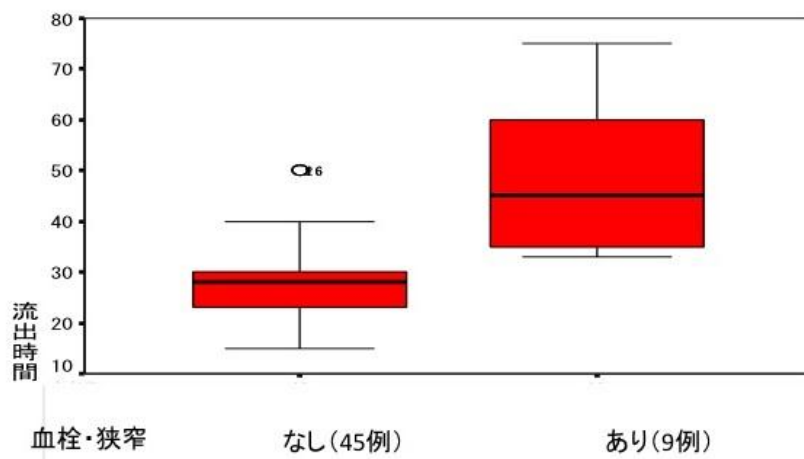


図 1

[考察]

血栓形成は皮弁壊死の大きな原因であり、血栓形成が起きる確率は 3.7~14%、再吻合を行っても皮弁壊死が生じる確率は 2.0~9.0% とされている。9)-13) このことは遊離空腸移植術においても、他の遊離組織移植術と変わらないとされている。14)これらの研究の多くは主に動脈血の流入を観察している。2) しかし、臨床的には静脈血の流出障害の方が、皮弁の生着の可否と大きく関わっているとされている。3)-5)

Tsao は、十分な静脈流出と鬱血を減らすことが皮弁の生着に最も大切なこととし 3)、Hanasono は皮弁にとって十分な静脈流出が必要であり、とりわけ静脈の流出速度が必要と述べている。4) われわれは皮弁の血流を 1 つの回路と捉え、動脈血の流入と静脈血の流‘出のバランスこそが皮弁の生着をさせるうえで最も重要な部分であると考え。このように皮弁を 1 つの血流回路

と考えると、静脈血栓だけでなく動脈血栓も静脈還流に影響を与える因子となり、灌流されるまでの時間を計測することで、結果として血栓形成や狭窄の発見の手助けになると考える。

Holm らは、他の遊離組織移植において、血管吻合部に血栓ができると、動脈吻合部から静脈吻合部に造影剤が達するまでの時間が遅くなると報告している。2) われわれが今回観察した症例においては、全ての症例において動脈吻合部は造影されたの皮弁の血流を 1 つの回路と捉え、動脈血の流入と静脈血の流出のバランスを考えると、動脈吻合部が造影されても血栓や狭窄が存在することで圧や速度が低くなり、静脈血の流出が悪くなることで静脈還流時間が延びると考えられる。こういった皮弁内の流入圧の低下や流入速度が生じることで血栓形成のリスク増加につながると考えられる。

本研究において術中に動脈血栓を疑うことはあっても、静脈血栓は観察されていない。このことは、静脈血栓の多くは術後生ずることが多いことがひとつの要因と考えられる。当院において遊離空腸移植を行う際、静脈還流は内頸静脈への端側吻合を第一選択としている。内頸静脈は口径差を気にすることなく吻合でき、呼吸変動による大きな陰圧がかかり、移植床血管として最適であるとされている。3)15)16)

本研究では血管吻合部周囲の観察にとどまっているが、今後腸管や腸管膜も観察すれば、血栓や狭窄があるときも、どこが還流されていてどこが還流されていないかがわかるかもしれない。

本研究は術者が皮弁の血流が悪いと判断した症例と、血流が良いと判断した症例の静脈還流時間を比較したに過ぎない。また、静脈還流時間が長いから、そのことを根拠に再吻合をやり直したということはない。しかし、術者の主観だけでなく、客観的に皮弁の血流を評価する方法は必要であると考え、主観と静脈還流時間という客観的データに関連があったと結論が出たことだけでも、本研究の意味があったと考える。

今回の結果において静脈還流時間自体にも有意な差を認めたが、顕微鏡下に ICG 蛍光血管造影をすることで、術者だけでなく助手も含めたより多くの方がモニター画面での映像での観察することができ、さらには静脈時間だけでなく流れ方や流速も観察することにより血栓形成の判断材料になる可能性が示唆される。

[結語]

血管吻合部に血栓形成や狭窄を認めた症例において還流時間が遷延する症例を多く認めた。顕微鏡下 ICG 蛍光血管造影は簡便に行うことが出来る手技であり、客観的に皮弁の血流を評価するにあたり有用な手段の一つと考えられ、皮弁生着率の向上に寄与する可能性がある。

[引用文献]

1. Holm C, Dornseifer U, Sturtz G, Ninkovic M. Sensitivity and specificity of ICG angiography in free flap reexploration. *J Reconstr Microsurg.* 2010 ;26(5):311 - 6.
2. Holm C, Dornseifer U, Sturtz G, Basso G, Schuster T, Ninkovic M. The intrinsic transit time of free microvascular flaps: clinical and prognostic implications. *Microsurgery.* 2010;30(2):91 - 6.
3. Tsao CK, Chen HC, Chuang CC, Chen HT, Mardini S, Coskunfirat K. Adequate venous drainage: the most critical factor for a successful free jejunal transfer. *Ann Plast Surg.* 2004 ;53(3):229 - 34.
4. Hanasono MM, Kocak E, Ogunleye O, Hartley CJ, Miller MJ. One versus two venous anastomoses in microvascular free flap surgery. *Plast Reconstr Surg.* 2010;126(5):1548 - 57.
5. Sasmor MT, Reus WF, Straker DJ, Colen LB. Vascular resistance considerations in free tissue transfer. *J Reconstr Microsurg.* 1992 ;8(3):195 - 200.
6. Seiderberg B, Rosenak SS, Hurwitt ES, Som ML. Immediate reconstruction of the cervical esophagus by a revascularized isolated jejunal segment. *Ann Surg.* 1959 ;149(2):162 - 71.
7. Sarukawa S, Sakuraba M, Kimata Y, Yasumura T, Uchiyama K, Hishinuma S, Nakatsuka T, Hayashi R, Ebihara S, Harii K. Standardization of free jejunum transfer after total pharyngolaryngoesophagectomy. *Laryngoscope.* 2006 ;116(6):976 - 81.
8. Suga H, Okazaki M, Sarukawa S, Takushima A, Asato H. Free jejunal transfer for patients with a history of esophagectomy and gastric pull-up.

Ann Plast Surg. 2007 Feb;58(2):182 - 5.

9. Yu P, Chang DW, Miller MJ, Reece G, Robb GL. Analysis of 49 cases of flap compromise in 1310 free flaps for head and neck reconstruction.

Head Neck. 2009 ;31(1):45 - 51.

10. Chen KT, Mardini S, Chuang DC, Lin CH, Cheng MH, Lin YT, Huang WC, Tsao CK, Wei FC. Timing of presentation of the first signs of vascular compromise dictates the salvage outcome of free flap transfers.

Plast Reconstr Surg. 2007 ;120(1):187 - 95.

11. Hyodo I, Nakayama B, Kato H, Hasegawa Y, Ogawa T, Terada A, Torii S. Analysis of salvage operation in head and neck microsurgical reconstruction.

Laryngoscope. 2007 ;117(2):357 - 60.

12. Bui DT, Cordeiro PG, Hu QY, Disa JJ, Pusic A, Mehrara BJ.

Free flap reexploration: indications, treatment, and outcomes in 1193 free flaps.

Plast Reconstr Surg. 2007 ;119(7):2092-100.

13. Novakovic D, Patel RS, Goldstein DP, Gullane PJ.

Salvage of failed free flaps used in head and neck reconstruction. Head Neck Oncol. 2009 ;21:1:33.

14. Sarukawa S, Asato H, Okazaki M, Nakatsuka T, Takushima A, Harii K. Clinical evaluation and morbidity of 201 free jejunal transfers for oesophagopharyngeal reconstruction during the 20 years 1984-2003.

Scand J Plast Reconstr Surg Hand Surg. 2006;40(3):148 - 52.

15. Yamamoto Y, Nohira K, Kuwahara H, Sekido M, Furukawa H, Sugihara T.

Superiority of end-to-side anastomosis with the internal jugular vein: the experience of 80 cases in head and neck microsurgical reconstruction.

Br J Plast Surg. 1999 ;52(2):88 - 91.

16. Halvorson EG, Cordeiro PG.

Go for the jugular: a 10-year experience with end-to-side anastomosis to the internal jugular vein in 320 head and neck free flaps.

Ann Plast Surg. 2007 ;59(1):31 - 5; discussion 35.