

## 扁平上皮乳頭腫の遺伝子変異解析－頭頸部癌との関連を検証－

愛知県がんセンター病院  
遺伝子病理診断部  
医長 佐々木英一

### 背景と目的

扁平上皮乳頭腫は頭頸部粘膜に発生する良性の上皮増殖性病変である。再発性呼吸器乳頭腫症など一部の扁平上皮乳頭腫では、乳頭腫の発生にヒト乳頭腫ウイルス (HPV) が深く関与していることが明らかとなっている<sup>1)</sup>。一方で、孤発性の乳頭腫では HPV の検出率は高くないものの、HPV 以外の腫瘍発生の要因はこれまで明らかにされていなかった。われわれは、*KRAS* 変異により口腔粘膜に乳頭腫の発生が誘導されるマウスモデルの報告<sup>2)</sup>に注目し、扁平上皮乳頭腫の *KRAS* 変異検索を試みたところ、*KRAS* 変異が 38% に検出されることを見出し、2018 年にこれを報告した<sup>3)</sup>。

これまで扁平上皮乳頭腫においてがん関連遺伝子についての報告はほとんどなかった。そこで、今回われわれは検索するがん関連の遺伝子を増やし、扁平上皮乳頭腫の発生にかかわる遺伝子変異を明らかにすることを試みた。また、HPV についても検討を行い、HPV とがん関連遺伝子変異との関連性についても調べた。

### 対象と方法

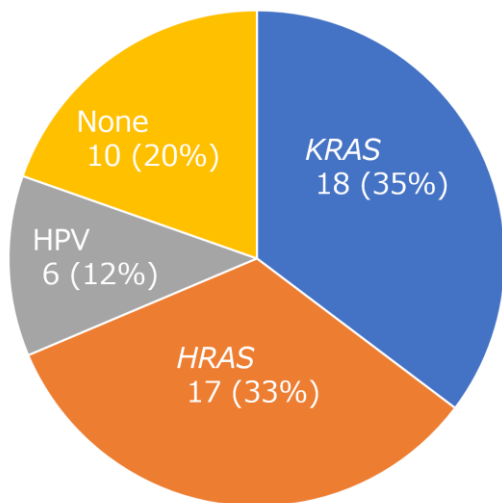
愛知県がんセンター病院にて生検または切除された口腔 (n=12)・咽頭 (n=20)・喉頭/気管 (n=7)・食道 (n=12) の扁平上皮乳頭腫 51 例を対象とし、ホルマリン固定パラフィン切片から DNA 抽出して検討した。この DNA を用いて、次世代シーケンサーにて 23 の癌関連遺伝子をターゲットにしたパネル (表 1) で変異検索を行った。HPV の検出は抽出した DNA を用いて GP5+/6+ consensus primer を使用して行い、HPV 陽性例ではダイレクトシーケンス法により HPV のタイピングを行った<sup>3)</sup>。

表 1：次世代シーケンサーにて検索した 23 の癌関連遺伝子

<i>KRAS</i>	<i>AKT1</i>	<i>STK11</i>	<i>CTNNB1</i>	<i>FGFR1</i>	<i>PIK3CA</i>
<i>EGFR</i>	<i>ERBB2</i>	<i>MAP2K1</i>	<i>MET</i>	<i>FGFR2</i>	<i>DDR2</i>
<i>BRAF</i>	<i>PTEN</i>	<i>ALK</i>	<i>TP53</i>	<i>HRAS</i>	<i>ERBB4</i>
<i>FBX7</i>	<i>FGFR3</i>	<i>NOTCH1</i>	<i>NRAS</i>	<i>SMAD4</i>	

## 結果

遺伝子変異と HPV DNA の検討結果を図 1 に示した。51 例の扁平上皮乳頭腫の検討で、*KRAS* 変異は 18 例 (35%)、*HRAS* 変異は 17 例 (33%)、HPV DNA は 6 例 (12%) に検出され、その 3 者は相互排他的であった。*KRAS* 変異はすべて codon 12 に認められた。*HRAS* 変異は codon 12, 13, 61 に認められ、特に Q61L 変異が高頻度 (82%, 14/17) で検出された。検出された HPV DNA の多く (83%, 5/6) はローリスク HPV である HPV6 であったが、残りの 1 例は unknown type であった。

図 1：扁平上皮乳頭腫における *RAS* 変異と HPV DNA の分布。

次に、扁平上皮乳頭腫における臨床病理学的因子（年齢、性別、喫煙歴、部位、単発・多発、腫瘍径、コイロサイトーシス）と *RAS* 変異、HPV DNA 陽性との関連について検討した。HPV 陽性は喉頭/気管 (4/7, 55%) において他の部位 (2/44, 5%) に比べて有意に頻度が高かった ( $p = 0.0019$ )。また、*RAS* 変異症例はすべて単発病変であったのに対して、HPV 陽性例は多発病変の頻度が高か

った (4/6,67%)。組織所見の違いとしては、HPV 陽性例ではコイロサイトーシスが 67% (4/6) でみられたが、HPV 陰性例ではコイロサイトーシスは認められなかった (図 2)。

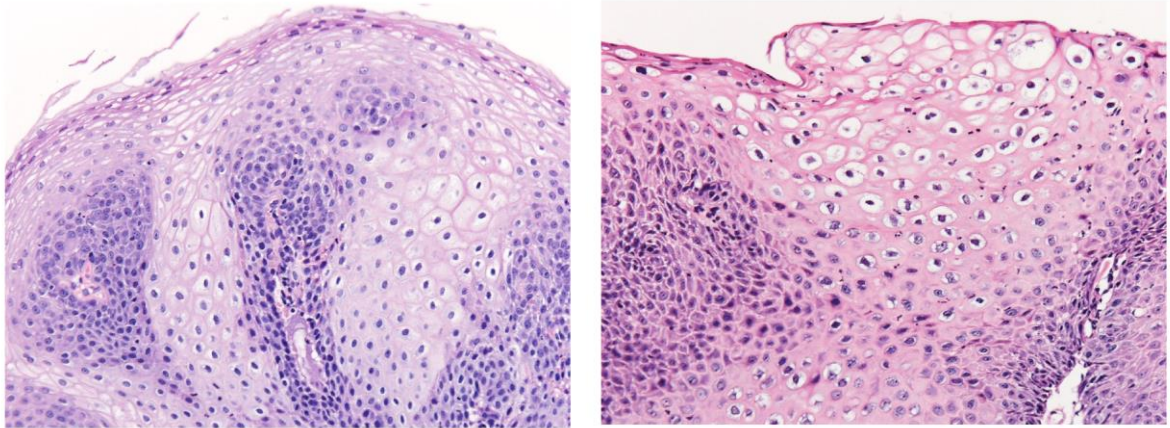


図 2 : *KRAS* 変異陽性の扁平上皮乳頭腫 (左) と HPV 陽性扁平上皮乳頭腫 (右) の組織像。HPV 陽性乳頭腫ではコイロサイトーシスが認められる。

### 結語

扁平上皮乳頭腫では HPV よりもむしろ *RAS* 変異が高頻度で検出され、扁平上皮乳頭腫は *RAS*-MAPK 経路を介した腫瘍性病変と考えられた。また、頭頸部癌では *KRAS* 変異はかなりまれ (1%未満) であり、*HRAS* 変異は 5%の頻度で報告されているものの変異の内訳が異なる (頭頸部癌では *HRAS*Q61L はまれ) ことから<sup>4)</sup>、扁平上皮乳頭腫の悪性化はまれであることが示唆された。

### 文献

1. Richardson M, Gale N, Hille J, et al. Squamous cell papilloma and squamous cell papillomatosis. In: WHO Classification of Head and Neck Tumours (4th edn) El-Naggar AK, Chan JKC, Grandis JR, et al. (Eds). IARC Press: Lyon, 2017; 93–95.
2. Caulin C, Nguyen T, Longley MA, et al. Inducible activation of oncogenic K-ras results in tumor formation in the oral cavity. *Cancer Res* 2004; 64: 5054–5058.

3. Sasaki E, Nishikawa D, Hanai N, et al. Sinonasal squamous cell carcinoma and EGFR mutations: a molecular footprint of a benign lesion. *Histopathology* 2018; 73: 953–962.
4. Cancer Genome Atlas Network. Comprehensive genomic characterization of head and neck squamous cell carcinomas. *Nature* 2015; 517: 576–582.

### 論文発表

本研究の結果は英文雑誌（*Journal of Pathology Clinical Research*）に掲載された。

(Sasaki E, Masago K, Fujita S, Hanai N, Yatabe Y. Frequent *KRAS* and *HRAS* mutations in squamous cell papillomas of the head and neck. *J Pathol Clin Res.* 2020; 6: 154-159.)